



## Uso del bloqueo erector de la espina bilateral como método analgésico posoperatorio en el retiro de barra de Nuss: Reporte de caso

### Use of the bilateral erector spinae (ESP) block for postoperative analgesia following the removal of the Nuss Bar: Case report

Ana Eugenia Herrera-Mora<sup>a</sup>, Viviana Mojica-Manrique<sup>b</sup>,  
 Luis Mauricio Salas-González<sup>a</sup>

<sup>a</sup> Hospital San Juan de Dios, San José, Costa Rica

<sup>b</sup> Fundación Santa Fé, Bogotá, Colombia.

**Palabras clave:** Tórax en Embudo, Bloqueo Nervioso, Dolor Posoperatorio, Músculos Paraespinales, Anestésicos Locales

**Keywords:** Funnel Chest, Nerve Block, Pain, Postoperative, Para-spinal Muscles, Anesthetics, Local

#### Resumen

**Introducción:** El bloqueo erector de la espina (ESP) es un bloqueo interfascial relativamente nuevo, sobre el cual se han descrito diferentes aplicaciones, tanto en cirugías abdominales como torácicas.

**Presentación del caso:** Paciente de 17 años programado para el retiro de una barra de Nuss por minitoracotomía, a quien, después de la inducción anestésica, se le realizó un bloqueo ESP bilateral guiado con ecografía, y en su posoperatorio inmediato y seguimiento a las 48 horas no reportó dolor alguno.

**Conclusión:** El bloqueo ESP bilateral parece ser prometedor, de fácil realización y apunta a ser una alternativa aceptable al catéter epidural (estándar de oro en el manejo analgésico en cirugías de tórax), por la cual se obtiene analgesia adecuada y libre de opioides.

**Presentation of the case:** We present the case of a 17-year-old, male patient scheduled for the removal of a Nuss bar by minithoracotomy, who after the anesthetic induction- received a bilateral, ultrasound-guided ESP nerve block. In the immediate and early postoperative period, and 48-hour follow-up, the patient reported no pain.

**Conclusion:** Bilateral ESP nerve block seems to be a promising, easy to perform analgesic method, aiming to become a reasonable alternative to the epidural catheter (gold standard in analgesic management in thoracic surgeries). Thus, giving the patient adequate, opioid-free, postoperative analgesia.

#### Abstract

**Introduction:** The erector spinae (ESP) block is a relatively new interfascial block, from which several reports have been made, particularly in abdominal and thoracic surgeries.

#### Introducción

En 2016, Forero et al.<sup>1</sup> presentaron la primera descripción del bloqueo del plano erector de la espina (ESP: *Erector Spine Plane*, por sus siglas en inglés), el cual ha mostrado desde entonces alta efectividad en el manejo del dolor en diversos procesos dolorosos, incluyendo dolor crónico y

Cómo citar este artículo: Herrera-Mora AE, Mojica-Manrique V, Salas-González LM. Use of the bilateral erector spinae (ESP) block for postoperative analgesia following the removal of the Nuss Bar: Case report. Colombian Journal of Anesthesiology. 2019;47:184-188.

Read the English version of this article on the journal website [www.revcolanest.com.co](http://www.revcolanest.com.co).

Copyright © 2019 Sociedad Colombiana de Anestesiología y Reanimación (S.C.A.R.E.). Published by Wolters Kluwer. This is an open access article under the CC BY-NC-ND license (<http://creativecommons.org/licenses/by-nc-nd/4.0/>).

Correspondencia: Avenida Central (Paseo Colón), Hospital San Juan de Dios, San José, Costa Rica. Correo electrónico: [anehemo@gmail.com](mailto:anehemo@gmail.com)

Colombian Journal of Anesthesiology (2019) 47:3

<http://dx.doi.org/10.1097/CJ9.0000000000000109>

procesos quirúrgicos de pared torácica, de mama y de pared abdominal.<sup>1,2</sup>

La colocación de una barra de Nuss como método de corrección del *pectus excavatum* es un proceso doloroso que implica el paso de una barra metálica preformada a través del tórax del paciente, girada 180° en el mismo tórax para lograr exteriorizar el esternón.<sup>3,4</sup> La permanencia *in situ* de la barra se asocia de manera variable con la formación de callo óseo, lo que dificulta su extracción,<sup>5-7</sup> y a su vez con mayor incidencia de dolor agudo y crónico posoperatorio tras su retiro.<sup>8,9</sup>

En estudios cadavéricos del ESP, el anestésico local se distribuye a través del tejido conectivo y ligamentario hacia anterior y hacia el proceso transverso al espacio paravertebral, logrando anestesia no solo en los ramos ventral y dorsal de las raíces espinales, sino también en los ramos comunicantes que llevan fibras autonómicas desde los ganglios simpáticos.<sup>1,2</sup> A pesar de su potencial uso en cirugías torácicas, existe un único registro del bloqueo ESP como método analgésico tras la cirugía de colocación de la barra de Nuss.<sup>10</sup>

A continuación presentamos uno de los primeros reportes (si no el primero) del uso del bloqueo ESP torácico bilateral, como principal método analgésico posoperatorio libre de opioides para el retiro de la barra de Nuss en un paciente adolescente.

### Caso clínico

Se trató de un paciente masculino de 17 años, ASA 1, con un peso de 60kg y un IMC de 19; antecedentes de

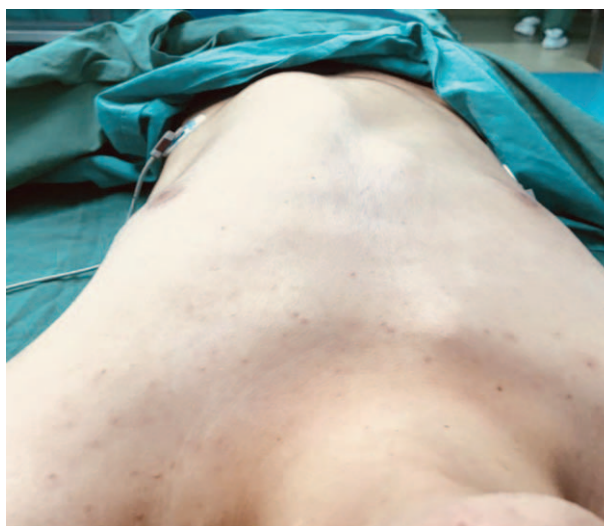

Figura 1. Pared torácica anterior.

Fuente: Autores.

importancia: patológicos de asma controlada y quirúrgicos de colocación de barra de Nuss 3 años atrás.

En la consulta preanestésica se encontró al paciente en buen estado general a la exploración física, sin predictores de vía aérea difícil, con persistencia de deformidad de la caja torácica y escoliosis izquierda (Figura 1). En la radiografía de tórax se evidencia la presencia de la barra de Nuss colocada transversalmente (Figura 2). Luego de explicar riesgos y complicaciones del acto anestésico, se firmó el consentimiento informado.

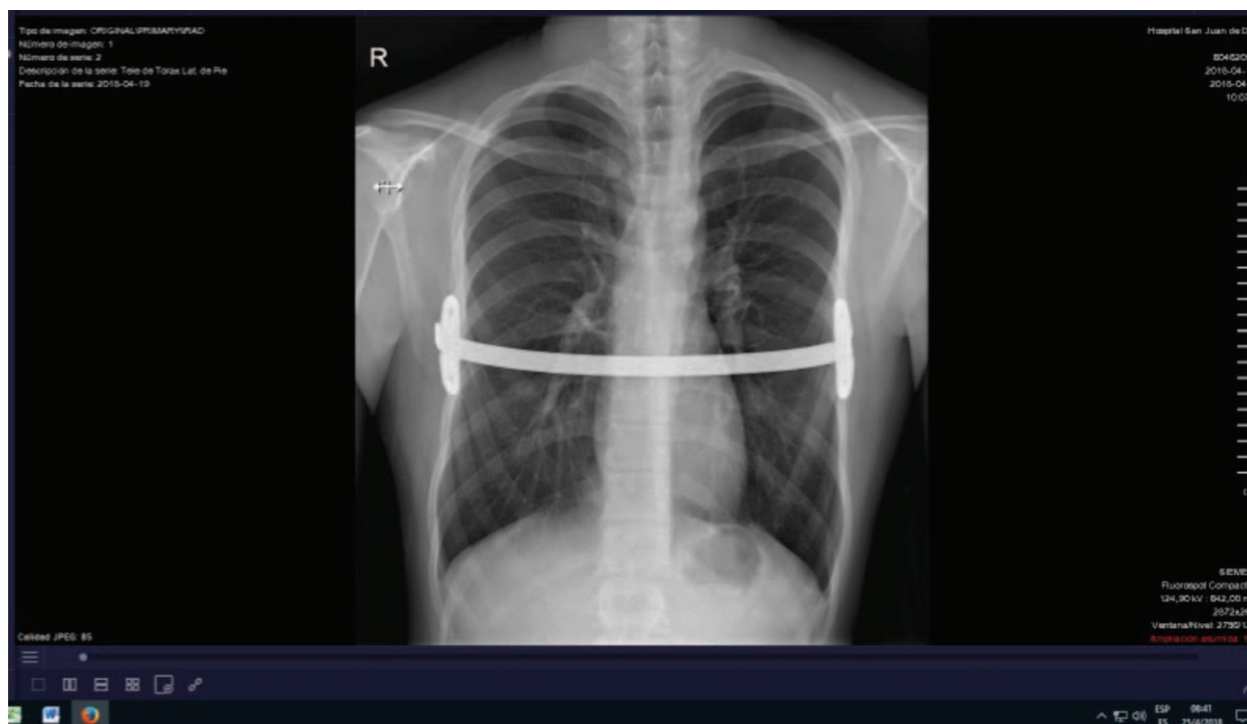


Figura 2. Radiografía anteroposterior de tórax prequirúrgica.

Fuente: Autores.

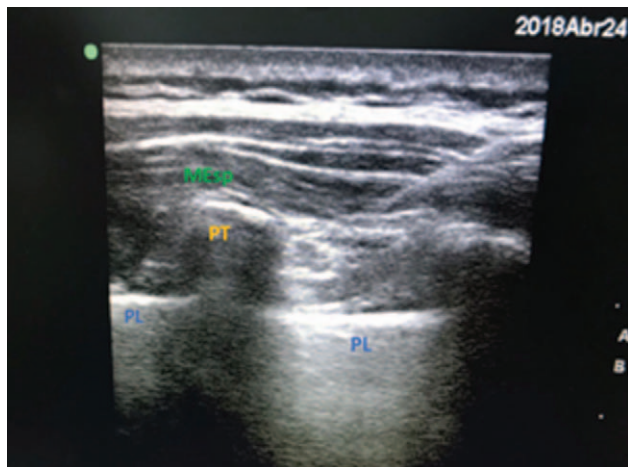


Figura 3. Imagen ecográfica del anestésico local distribuido entre el músculo romboide y el músculo erector de la espina. PL=pleura, PT=Proceso Transverso, MEsp=Músculo erector de la espina.  
Fuente: Autores.

En el quirófano se colocó monitoreo básico (presión arterial no invasiva, electrocardiograma continuo y oximetría de pulso). Se canalizó una vía periférica de calibre 18 G, y la inducción anestésica intravenosa se realizó con 100 mcg de fentanil, 120 mg de propofol, 35 mg de atracurio y 8 mg de dexametasona. El paciente se intubó en primer intento mediante laringoscopia grado 1. Se brindó mantenimiento anestésico con sevoflurano a una CAM de 1.0.

Después de la inducción anestésica se posicionó al paciente en decúbito lateral derecho para la realización del bloqueo ESP. Se procedió a la asepsia de la zona torácica dorsal y a la exploración mediante guía ultrasonográfica (con una sonda de ultrasonido lineal 13–16 MHz, Sonosite Inc., Bothell, Wa, EE.UU.). Se identificaron en un corte longitudinal los procesos transversos vertebrales bilaterales a nivel de T6, el músculo romboide mayor, los músculos erectores de la espina, la fascia entre estos y la pleura pulmonar (Figura 3). La punción se realizó a este nivel con una aguja ecogénica de 22 G x 50 mm, punta facetada en dirección céfalo-caudal. La infiltración del anestésico local se realizó entre el músculo erector de la espina y la apófisis transversa T6, inyectando 30 mL de bupivacaína 0.25% en cada lado, sin complicaciones asociadas.

Se colocó al paciente en decúbito supino y se inició la cirugía, la cual tardó 1 hora; se logró extraer la barra, que se encontró parcialmente osificada en ambos lados, con predominio en el margen derecho. El paciente estuvo estable durante todo el procedimiento, y 30 minutos antes de terminar la cirugía se colocó una bomba elastomérica de 100 mL con 12.5 g de metamizol y 300 mg de diclofenaco sódico a una velocidad de infusión de 2 mL/hora, planeada para 48 a 50 horas. No se utilizó ningún opioide como analgésico trans ni posoperatorio. Se revirtió el bloqueo neuromuscular con 0.5 mg de atropina y 1 mg de neostigmina y se extubó sin complicaciones.

En el posoperatorio inmediato y en el seguimiento hasta el egreso a las 30 horas, valorado con escala verbal análoga

Tabla 1. Evolución del dolor por parte del paciente con relación al tiempo posoperatorio.

Tiempo posoperatorio (horas)	Intensidad del dolor (EVA)	Uso de analgésicos orales
0	0/10	No
2	0/10	No
24	0/10	No
30	0/10	No
48	0/10	Paracetamol

Fuente: Autores.

(EVA), el paciente refirió dolor 0/10; incluso, en el seguimiento telefónico a las 48 horas, el paciente no refirió dolor, y sin embargo, para ese momento informó haber tomado paracetamol (Tabla 1). A las 2 horas en la unidad de recuperación, se realizó el test de pinprick (test de pinchazo) en la cara anterior y posterior del tórax, documentándose disminución de sensibilidad bilateral desde T2 a T11 en las paredes torácicas anterior y posterior; a nivel paraesternal izquierdo conservaba 1/3 de la sensibilidad y a nivel paraesternal derecho refirió ausencia total de la sensibilidad.

## Discusión

La colocación y el retiro de la barra de Nuss se asocia a diferentes complicaciones; según el grado de deformación, debe tomarse en cuenta la restricción pulmonar, compresión cardíaca y alteraciones asociadas, pero invariablemente su manejo está asociado a dolor posoperatorio significativo.<sup>11</sup> La colocación y el retiro de la barra de Nuss pueden ser cirugías altamente dolorosas, por lo que se han reportado en la literatura variedad de métodos anestésicos y analgésicos, siendo el más frecuente la anestesia general asociada a uso de catéter epidural torácico.<sup>12</sup>

El catéter epidural torácico para el manejo del dolor en procedimientos de Nuss se considera el método de elección. Puede mantenerse colocado hasta por tres días para facilitar el manejo del dolor, y si bien tiene niveles de analgesia comparables a las técnicas intravenosas, puede lograrlo en la mitad de tiempo.<sup>11–13</sup> Sin embargo, presenta varias complicaciones técnicas y clínicas frecuentes y, en ocasiones, nefastas. Tiene una incidencia de falla de hasta un 3.6%,<sup>14</sup> posibilidad de bloqueo simpático, punción dural, lesión nerviosa y de médula espinal,<sup>11</sup> así como falla en su colocación, por ser técnicamente más difícil. Por otra parte, su uso se asocia a estancias hospitalarias prolongadas y mayor uso de opioides.<sup>13</sup> El consumo de opioides, a su vez, está asociado a efectos adversos como: náuseas, vómitos, retención urinaria y estreñimiento.<sup>15,16</sup>



El manejo del dolor posterior a los procedimientos de Nuss, basado únicamente en analgésicos intravenosos, no ha arrojado beneficios claros. Los casos reportados suelen ser escasos y contradictorios, y no se considera una opción razonable, teniendo otros medios analgésicos al alcance.<sup>17</sup>

El manejo multimodal del dolor ha tenido un auge reciente en la literatura, con miras a brindar la opción más razonable de analgesia para el paciente.<sup>18</sup> Este manejo incluye el empleo de antiinflamatorios no esteroideos (AINES), paracetamol, opiáceos orales, ketamina, gabapentinoides, catéteres incisionales y el uso de anestesia regional.<sup>19-21</sup> No hay reportes para el retiro de barras de Nuss mediante el uso de estas técnicas.

El principal aporte del caso aquí expuesto está en la alta efectividad analgésica que presenta el bloqueo ESP incluso a las 48 horas posoperatorias, la facilidad de prescindir de opioides, la baja probabilidad de complicaciones y su fácil realización. Hay poca literatura que relacione el manejo del dolor en procedimientos de Nuss con el bloqueo ESP.

El enfoque multimodal que presentamos en este reporte de caso coincide con el realizado por Sánchez et al.,<sup>11</sup> quienes reportaron un caso de corrección de *pectus excavatum* en el que se utilizó un catéter epidural, AINES y metamizol, logrando con ello una analgesia satisfactoria.

Por su parte, el de Nardiello et al.<sup>10</sup> es el único reporte de uso del bloqueo ESP como método analgésico principal en el contexto de analgesia multimodal relacionado con el procedimiento de Nuss, donde se obtuvieron niveles de analgesia satisfactorios mediante el bloqueo ESP de manera bilateral sumado a metamizol, paracetamol y ketoprofeno endovenoso, en dos casos pediátricos para corrección de *pectus excavatum* y de *pectus carinatum*.

Por lo demás, no hay registros de su aplicación al retiro de la barra de Nuss, lo que constituye otra novedad de nuestro reporte.

Nuestro estudio puede presentar algunas limitaciones por tratarse de un solo caso; para el retiro de barra de Nuss, aunque es lógico suponerlo, no es posible afirmar que el trauma generado sea similar al de su colocación; por otra parte, el seguimiento a las 48 horas fue indirecto, vía telefónica.

## Conclusión

A pesar de las limitantes, es posible concluir que el presente caso apunta a la gran aplicabilidad del bloqueo ESP como componente analgésico posoperatorio en un contexto de analgesia multimodal libre de opioides en cirugías de tórax, lo que lo convierte en un campo de interés para la realización de futuros estudios.

## Responsabilidades éticas

**Protección de personas y animales.** Los autores declaran que para esta investigación no se han realizado experimentos en seres humanos ni en animales.

**Confidencialidad de los datos.** Los autores declaran que han seguido los protocolos de su centro de trabajo sobre la publicación de datos de pacientes.

**Derecho a la privacidad y consentimiento informado.** Los autores han obtenido el consentimiento informado del paciente referido en el artículo y el de su madre. Este documento está en poder del autor de correspondencia.

## Financiamiento

Los autores no recibieron patrocinio para realizar este artículo.

## Conflictos de interés

Los autores declaran no tener conflictos de interés.

## Referencias

- Forero M, Adhikary SD, Lopez H, Tsui C, Chin KJ. The Erector Spinae Plane Block: A Novel Analgesic Technique in Thoracic Neuropathic Pain. *Reg Anesth Pain Med* 2016;41:621-627.
- Chin KJ, Malhas L, Perlas A. The Erector Spinae Plane Block Provides Visceral Abdominal Analgesia in Bariatric Surgery. A Report of 3 Cases. *Reg Anesth Pain Med* 2017;42:372-437.
- Varela P. Pectus Excavatum, historia y propuestas actuales para el estudio y tratamiento. *Rev Med Clin Condes* 2009;20 6:769-775.
- Nuss D, Kelly R, Croitoru D, Katz M. A 10-year review of a minimally invasive technique for the correction of Pectus excavatum. *J Pediatr Surg* 1998;33:545-552.
- Nuss D, Obermeyer RJ, Kelly RE. Nuss bar procedure: past, present and future. *Ann Cardiothorac Surg* 2016;5:422-433.
- Park HJ, Kim KS. Pectus bar removal: surgical technique and strategy to avoid complications. *J Vis Surg* 2016;2:60.
- Nyboe C, Knudsen M, Pilegaard H. Elective pectus bar removal following Nuss procedure for pectus excavatum: a single-institution experience. *Eur J Cardiothorac Surg* 2011;39:1040-1042.
- Shah SB, Hariharan U, Bhargava AK, Darlong LM. Anesthesia for minimally invasive chest wall reconstructive surgeries: Our experience and review of literature. *Saudi J Anaesth* 2017;11:319-326.
- Ladenhauf HN, Stundner O, Likar R, Schnöll J, Metzger RP. Successful Treatment of Persistent Pain After Pectus Excavatum Repair Using Paravertebral Nerve Radiofrequency Thermoablation. *A A Case Rep* 2017;8:18-20.
- Nardiello MA, Herlitz M. Bloqueo bilateral del plano del músculo erector de la columna espinal para cirugía de pectus excavatum y pectus carinatum en 2 pacientes pediátricos. *Rev Esp Anesthesiol Reanim* 2018;65:530-533.
- Sánchez N, Lima J, Selman E, Jaca M, Marcano L, Barrial J. Conducta anestésica en pacientes pediátricos con pectus excavatum. *Rev Cuba Anesthesiol Reanim* 2012;11:230-236.
- Patvardhan C. Anaesthetic considerations for pectus repair surgery. *Review Article on Thoracic Surgery. J Vis Surg* 2016;2:76.
- Soliman IE, Apuya JS, Fertal KM. Intravenous versus epidural analgesia after surgical repair of pectus excavatum. *Am J Ther* 2009;16:398-403.
- Densmore J, Peterson D, Stahovic LL, Czarniecki ML, Hainsworth KR, Davies HW, et al. Initial surgical and pain management outcomes after Nuss procedure. *J Pediatr Surg* 2010;45:1767-1771.
- Muhly WT, Maxwell LG, Cravero JP. Pain management following the Nuss procedure: a survey of practice and review. *Acta Anaesthesiol Scand* 2014;58:1134-1139.
- Kolvekar S, Pilegaard H, Ashley E, Simon N, Grant J. Pain management using patient controlled anaesthesia in adults post Nuss procedure: an analysis with respect to patient satisfaction. *J Vis Surg* 2016;2:37.

17. Reinoso-Barbero F, Fernández A, Durán P, Castro LE, Campo G, Melo MM. Analgesia epidural torácica frente a analgesia con fentanilo controlada por el paciente en niños operados de pectus excavatum con la técnica de Nuss. *Rev Esp Anesthesiol Reanim* 2010;57 4:199–263.
18. López-García JC, Castejón J, Moreno M, Ramírez-Navarro A. Anestesia multimodal infantil: analgesia epidural. *Rev Soc Esp Dolor* 2004;7:204.
19. Singhal N, Jones J, Semenova J, Williamson A, McCollum K, Tong D, et al. Multimodal anesthesia with the addition of methadone is superior to epidural analgesia: A retrospective comparison of intraoperative anesthetic techniques and pain management for 124 pediatric patients undergoing the Nuss procedure. *J Pediatr Surg* 2016;51:612–616.
20. Manworren R, Anderson M, Girard ED, Ruscher KA, Verissimo AM, Palac H, et al. Postoperative Pain Outcomes After Nuss Procedures: Comparison of Epidural Analgesia, Continuous Infusion of Local Anesthetic, and Preoperative Self-Hypnosis Training. *J Laparoendosc Adv Surg Tech A* 2018;2:1–9.
21. Kabagambe SK, Goodman LF, Chen YJ, Keller BA, Becker JC, Raff GW, et al. Subcutaneous local anesthetic infusion could eliminate use of epidural analgesia after the Nuss procedure. *Pain Manag* 2018;8:9–13.