



# Colombian Journal of Anesthesiology

## Revista Colombiana de Anestesiología

www.revcolanest.com.co

OPEN

 Wolters Kluwer

## Anomalía de Ebstein y obstrucción del tracto de salida del ventrículo izquierdo

### *Ebstein anomaly and left ventricular outflow tract obstruction*

AQI Sandeep Khanna<sup>a</sup>, Sergio Bustamante<sup>b</sup>

<sup>a</sup> Departamento de Anestesiología General y Departamento de Investigación de Desenlaces, Instituto de Anestesiología, Cleveland Clinic Foundation. Cleveland, Ohio, Estados Unidos

<sup>b</sup> Departamento de Anestesiología Cardiorádica, Instituto de Anestesiología, Cleveland Clinic Foundation. Cleveland, Ohio, Estados Unidos.

#### Introducción

La anomalía de Ebstein es una malformación poco frecuente de la válvula tricúspide. La valva anterior suele ser redundante y tener el aspecto de una “vela” (Figura 1, videos 1a, <http://links.lww.com/RCA/A880> y b, <http://links.lww.com/RCA/A881>), mientras que las valvas septales rudimentarias suelen estar desplazadas en sentido apical (videos 2a, <http://links.lww.com/RCA/A882> y b, <http://links.lww.com/RCA/A883>). Esto divide el ventrículo derecho en una cámara grande convertida en aurícula y una pequeña cámara funcional. Es común la insuficiencia tricúspide (1,2). Entre los defectos cardiacos asociados se cuentan la persistencia de foramen oval permeable (Figura 2) y comunicaciones interauriculares o interventriculares. Además, la presencia de vías accesorias de conducción puede dar lugar a preexcitación y arritmias. La presentación clínica varía con la severidad de la insuficiencia tricúspide. Cuando la enfermedad es severa suele producir falla del ventrículo derecho y cianosis, debido a un cortocircuito de derecha a izquierda, con presentación

precoz en la infancia. La insuficiencia tricúspide leve es bien tolerada hasta la edad adulta. Para el diagnóstico definitivo es preciso hacer imágenes de resonancia magnética y ecocardiografía.

En ocasiones, un ventrículo derecho atrializado de gran tamaño puede predisponer a la protrusión del tabique interventricular basal hacia el tracto de salida del ventrículo izquierdo durante la sístole, lo que causa el estrechamiento del tracto de salida. Esto, a su vez, crea un efecto de venturi, que da lugar al movimiento anterior de la valva de la válvula mitral durante la sístole, con obstrucción dinámica (videos 3a, <http://links.lww.com/RCA/A884> y b, <http://links.lww.com/RCA/A885>).<sup>2</sup> Las imágenes aquí incluidas corresponden a un paciente de 60 años con cáncer de vejiga programado para una cistectomía.

El manejo anestésico durante cirugía no cardiaca tiene por objetivo primordial minimizar la resistencia vascular pulmonar (RVP) y mantener la resistencia vascular sistémica (RVS). Cuando la RVP es elevada, exagera el cortocircuito de derecha a izquierda a través del foramen

Cómo citar este artículo: Khanna S, Bustamante S. *Ebstein anomaly and left entricular outflow tract obstruction*. Colombian Journal of Anesthesiology. 2019;00:000–000.

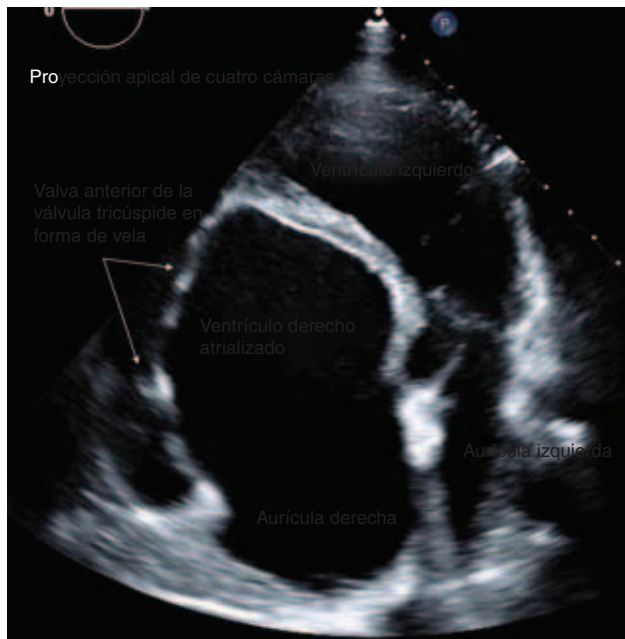
Read the English version of this article on the journal website [www.revcolanest.com.co](http://www.revcolanest.com.co).

Copyright © 2019 Sociedad Colombiana de Anestesiología y Reanimación (S.C.A.R.E.). Published by Wolters Kluwer. This is an open access article under the CC BY-NC-ND license (<http://creativecommons.org/licenses/by-nc-nd/4.0/>).

Correspondencia: Department of General Anesthesiology and Department of Outcomes Research, Anesthesiology Institute, Cleveland Clinic Foundation, 9500 Euclid Avenue, E3-108, Cleveland Clinic Foundation, Cleveland, Ohio 44122, USA. Correo electrónico: [khannas@ccf.org](mailto:khannas@ccf.org)

Colombian Journal of Anesthesiology (2019) Vol:No

<http://dx.doi.org/10.1097/CJ9.0000000000000124>



**Figura 1.** Proyección apical de las cuatro cámaras, donde se aprecia la valva anterior de la válvula tricúspide en forma de vela en la enfermedad de **Ebstein**.

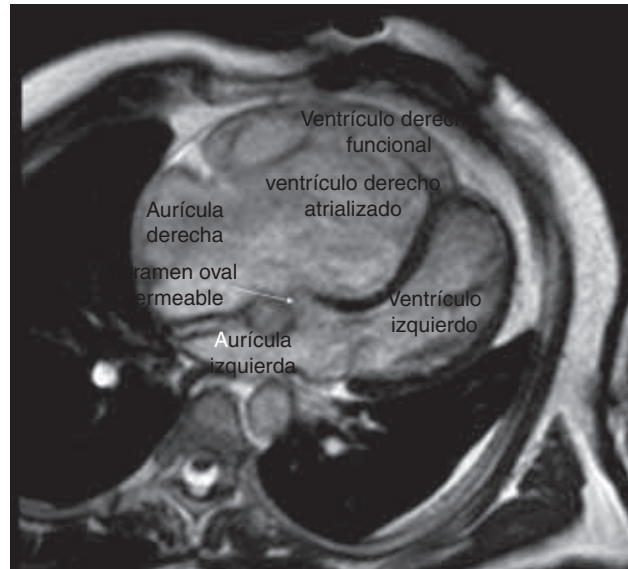
oval permeable, y ello agrava la cianosis. Una presión elevada del ventrículo derecho convertido en aurícula genera protrusión del tabique hacia el tracto de salida del ventrículo izquierdo, lo que, a su vez, empeora la obstrucción dinámica y causa, en últimas, un descenso del gasto cardiaco. La hipoxia, la hipercarbica, la acidosis, la hipotermia y el exceso de presión positiva al final de la espiración aumentan la RVP, y se los debe evitar. Mantener una RVS elevada mediante la titulación prudente de los agentes vasoconstrictores ayuda a disminuir la obstrucción dinámica del tracto de salida del ventrículo izquierdo y el cortocircuito de derecha a izquierda a través del foramen oval permeable (1–3).

### Responsabilidades éticas

**Protección de personas y animales.** no se realizaron experimentos con personas o animales.

**Confidencialidad de la información.** se siguieron todos los protocolos de la institución y se suprimieron todos los datos de identificación del hospital y del paciente.

**Derecho a la intimidad y consentimiento informado.** puesto que se suprimieron los datos de identificación del



**Figura 2.** Imagen de resonancia magnética del corazón, donde se muestran las características clave de la anomalía de **Ebstein**.

paciente y del hospital, no se solicitó consentimiento informado para el presente trabajo.

### Financiamiento

Los autores declaran no haber recibido ningún tipo de financiación para la elaboración de este artículo.

### Conflictos de interés

Los autores declaran no tener ningún conflicto de interés.

### Referencias no citadas

1,3

### Referencias

1. Lerner A, Dinardo JA, Comunale ME. Anesthetic management for repair of Ebstein's anomaly. *J Cardiothorac Vasc Anesth* 2003;2:232–235. DOI: <https://doi.org/10.1053/jcan.2003.54>.
2. Hirata K, Yagi N, Kubota S, Wake M, Tengan T. Case of Ebstein anomaly complicated by left ventricular outflow tract obstruction secondary to deformed basal septum attributable to atrialized right ventricle. *Circulation* 2016;133:e33–e37. DOI: <https://doi.org/10.1161/CIRCULATIONAHA.115.016208>.
3. Baehner T, Ellerkmann RK. Anesthesia in adults with congenital heart disease. *Curr Opin Anaesth* 2017;30 3:418–425. DOI: [10.1097/ACO.0000000000000468](https://doi.org/10.1097/ACO.0000000000000468).

**CJ9**Manuscript No. RCA-D-19-  
00006-SP**Typeset by Thomson Digital  
for Wolters Kluwer**

Dear Author,

During the preparation of your manuscript for typesetting, some queries have arisen. These are listed below. Please check your typeset proof carefully and mark any corrections in the margin as neatly as possible or compile them as a separate list. This form should then be returned with your marked proof/list of corrections to the Production Editor.

**QUERIES:**

QUERY NO.	QUERY DETAILS	RESPONSE
<AQ1>	Please confirm whether surnames/family names (red) have been identified correctly in the author byline.	