



Colombian Journal of Anesthesiology

Revista Colombiana de Anestesiología

www.revcolanest.com.co

OPEN

Wolters Kluwer

Utilidad del ultrasonido: Relleno de bomba intratecal en el manejo de dolor crónico. Reporte de caso

Usefulness of ultrasound: intrathecal pump refill in the management of chronic pain. A case report

Palabras clave: Dolor, Ultrasonografía, Dolor Crónico, Analgésicos, Bombas de Infusión

Keywords: Pain, Ultrasonography, Chronic Pain, Analgesics, Infusion Pumps

Jairo Santiago García-Eslava^a, Julián E. Barahona-Correa^a, Diego Alberto Moreno^{b,c}, Antonio Bonilla^{b,c}

^a Facultad de Medicina, Pontificia Universidad Javeriana, Bogotá, Colombia

^b Departamento de Anestesiología, Pontificia Universidad Javeriana-Hospital Universitario San Ignacio, Bogotá, Colombia

^c Clínica de Dolor, Hospital Universitario San Ignacio, Bogotá, Colombia

Resumen

La vía de administración intratecal en el tratamiento de pacientes con dolor crónico de difícil manejo representa un avance terapéutico que disminuye efectos adversos y mejora su calidad de vida. Sin embargo, el uso y recarga de bombas de infusión presenta riesgos. Un acceso difícil al puerto de recarga y la posible infiltración subcutánea son complicaciones infrecuentes, pero potencialmente fatales. El uso de ultrasonografía como guía en tiempo real o para localización del puerto ha sido propuesto. Se presenta el caso de un paciente con diagnóstico de espondilitis anquilosante y dolor crónico con fenómenos de neuroplasticidad en manejo analgésico con bomba de infusión intratecal de opioides y necesidad de recarga frecuente, en quien se aplicó un método estático mediante coordenadas utilizando ultrasonido para guiar la recarga de forma exitosa y sin complicaciones. La técnica descrita para la recarga de bombas de infusión intratecal es una manera práctica e innovadora que, con el entrenamiento adecuado, puede disminuir los riesgos y complicaciones durante

el procedimiento en pacientes con requerimiento de recarga frecuente.

Abstract

Intrathecal administration for the treatment of patients with difficult to manage chronic pain represents a therapeutic breakthrough that reduces adverse effects and improves the patient's quality of life. However, the use and refill of infusion pumps entails certain risks. A difficult access to the refill port and the potential for subcutaneous infiltration are rare but potentially fatal complications. The use of ultrasonography as real-time guidance for the localization of the port has been suggested. The case of a patient with a diagnosis of ankylosing spondylitis and chronic pain, with neuroplasticity phenomena in the management of analgesia with opioid intrathecal infusion pump and the need for frequent refill is discussed. An ultrasound-guided static method using coordinates was used for a successful, free of complications refill. The technique described for the refill of

Cómo citar este artículo: García-Eslava JS, Barahona-Correa JE, Moreno DA, Bonilla A. Utilidad del ultrasonido: Relleno de bomba intratecal en el manejo de dolor crónico. Reporte de caso. Rev Colomb Anestesiología. 2018;46:71-74.

Read the English version of this article at: <http://links.lww.com/RCA/A62>.

Copyright © 2018 Sociedad Colombiana de Anestesiología y Reanimación (S.C.A.R.E.). Published by Wolters Kluwer. This is an open access article under the CC BY-NC-ND license (<http://creativecommons.org/licenses/by-nc-nd/4.0/>).

Correspondencia: Facultad de Medicina, Pontificia Universidad Javeriana-Hospital Universitario San Ignacio, 4to piso, Oficina Departamento Anestesiología, Carrera 7#40-68, Bogotá, Colombia. Correo electrónico: antonio.bonilla@javeriana.edu.co

Rev Colomb Anestesiología (2018) 46:1

<http://dx.doi.org/10.1097/CJ9.0000000000000012>

intrathecal infusion pumps is a practical and innovative approach which, through adequate training, may reduce the risks and complications during the procedure in patients requiring frequent refills.

Introducción

El tratamiento del dolor crónico requiere de medicamentos e intervenciones que mejoren la calidad de vida del paciente, entre los que destacan los opioides, particularmente cuando el dolor persiste a pesar de terapia no opioide óptima.¹ La vía de administración influye en su efectividad analgésica y tolerabilidad.² La administración intratecal representa una opción para dolor crónico asociado o no a cáncer, intolerancia a otras vías de administración (i.e., oral, transdérmica), pobre respuesta a la terapia convencional o a terapias intervencionistas.³ Adicionalmente, permite la combinación de medicamentos y diferentes mecanismos de acción, programaciones variables e incluso bolos auto-administrados en casos de dolor incidental.⁴ Las bombas de infusión intratecal fueron usadas en humanos por primera vez en 1982⁵ y han demostrado efectividad analgésica, mejoría de la calidad de vida, disminución de dosis de medicamentos y de efectos secundarios.^{2,5}

El proceso de recarga es fundamental para la terapia intratecal. El fabricante recomienda utilizar una plantilla para localizar el sitio de punción e ingreso al puerto de recarga.⁶ La plantilla debe alinearse, por palpación, a los bordes de la bomba, proceso conocido como *técnica a ciegas* (*blind technique*).⁷ Este método tiene limitaciones potenciales como la necesidad de múltiples punciones y riesgo de *llenado de bolsillo* (*pocket fill*), una complicación potencialmente fatal que consiste en la inyección e infiltración accidental de medicamentos en el tejido subcutáneo.⁵ Maino *et al*⁷ reportaron que la desviación hasta el puerto de recarga mediante *técnica a ciegas* alcanza 16 mm. Entre 1996 y 2010, Medtronic Inc recibió 351 reportes de *llenado de bolsillo*, incluyendo 8 casos letales.⁵ El uso del fluoroscopio ha sido propuesto como alternativa para optimizar la recarga y reduce dicha desviación hasta en 8 mm.⁷ Sin embargo, su uso rutinario se limita dada la exposición a radiación ionizante, pobre portabilidad y disponibilidad. La ultrasonografía (US) es ampliamente utilizada en manejo de dolor. Puede optimizar la ubicación del puerto de entrada de la bomba y evitar limitaciones de la *técnica a ciegas* y la fluoroscopia.⁸

Se describe un caso exitoso de recarga estática de bomba intratecal mediante localización ultrasonográfica del puerto de recarga, sin necesidad de observación continua y por coordenadas, permitiendo una punción precisa.

Información del paciente

Paciente masculino de 39 años con antecedente de Espondilitis Anquilosante de 15 años de evolución

diagnosticada en el 2000, en seguimiento por Reumatología y manejo con adalimumab 40mg cada 15 días con adecuada evolución. Sin embargo, persistía dolor somático crónico axial para el que recibió tratamiento con opioides de alta potencia (i.e., morfina, fentanilo, metadona) con efectos secundarios menores persistentes y refractarios a tratamiento que limitaron su uso, a pesar de respuesta analgésica favorable. Recibió manejo intervencionista analgésico con pobre respuesta.

Hallazgos clínicos

Presenta antecedentes de hipertensión arterial esencial, enfermedad por reflujo gastro-esofágico con esofagitis secundaria y gastritis crónica. No antecedentes familiares. Examen físico con signos vitales adecuados, limitación a la flexo-extensión lumbar y test de Schober positivo, demás sistemas sin alteraciones. Paraclínicos con elevación de reactantes de fase aguda. Hemograma, función renal y hepática sin alteraciones. Imágenes radiográficas compatibles con EA. No cuenta con resultado de HLA-B27.

Cronología

No se cuenta con información desde el inicio de los síntomas.

Enfoque diagnóstico y evaluación

En junio de 2011, se propuso la optimización analgésica con la implantación de una bomba intratecal SynchroMed II 8637-20 (reservorio de 20 mL, catéter 870950) (Figura 1), con mejoría de los síntomas. Actualmente, en manejo con hidromorfona intratecal 349.7 µg/dl con intervalo de relleno de 102 días, adecuada modulación del dolor sin efectos adversos. Durante la recarga se utilizaba la plantilla suministrada por el proveedor, con la necesidad



Figura 1. Bomba Intratecal SynchroMed II de Medtronic. Fuente: Autores.

de múltiples punciones y redirecciones de aguja para localizar el puerto de recarga, por lo que se decidió guiar la punción por US.

Enfoque terapéutico y valoración

Se describe un método novedoso y sencillo de ubicación del puerto para recarga de bomba intratecal guiado por US con técnica estática, desarrollado con base en experiencias previas⁸ y alternativa al método continuo planteado por Gofeld *et al.*⁸ Para nuestro conocimiento, describimos el uso de esta técnica por primera vez para esta indicación.

El procedimiento se realizó en quirófano con monitoria básica.

1. Mediante telemetría, se verifica configuración y residuo en el reservorio. Por método palpatorio se localiza bomba subcutánea.
2. Utilizando Ecógrafo Sonosite EDGE con transductor lineal de alta frecuencia y parámetros para tejidos blandos, profundidad 2.7 cm, definición en resolución, se ubica el transductor sobre pared abdominal en área de la bomba para identificar su cara anterior y contornos. Se ubica el cuerpo de la bomba, visualizando una línea hiperecótica con sombra acústica.
3. Se localiza el puerto de ingreso, que se observa como una zona anecótica interrumpiendo la línea hiperecótica descrita (Figura 2). Se ubica el puerto en el centro de la pantalla, correspondiendo al centro del transductor.
4. Se traza una línea perpendicular al centro del transductor sobre la piel del paciente con marcador indeleble. La línea se traza a ambos lados del transductor.
5. Se rota 90 grados el transductor para cambiar el eje y se escanea nuevamente hasta encontrar el puerto, ubicándolo en el centro de la pantalla. Nuevamente, se traza una línea perpendicular al centro del transductor a ambos lados del mismo, retirando el transductor.

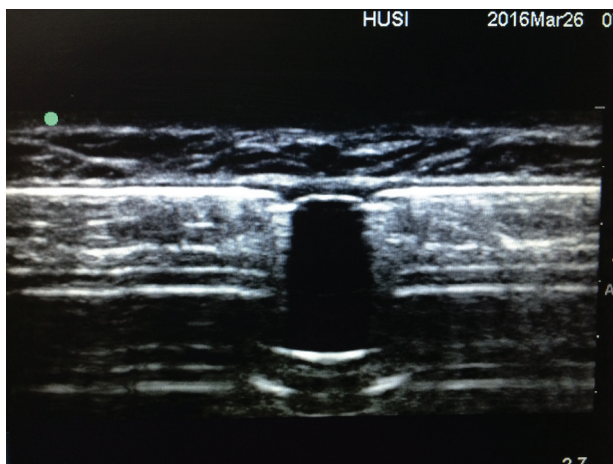


Figura 2. Ubicación mediante ultrasonido de sitio de relleno de bomba intratecal (Línea Hiperecótica interrumpe con región anecótica). Fuente: Autores.

6. Así, se obtienen líneas trazadas, que, en forma de diana (i.e., dos ejes) proyectan en la piel el sitio exacto de la ubicación de puerto de relleno. Al realizar la antisepsia en la piel el marcador puede borrarse, aconsejando señalar con una marca de presión suave (e.g., capuchón de una aguja) la intersección entre líneas, procediendo a la punción y recarga de manera usual.

Seguimiento y desenlaces

El paciente presenta adecuada modulación del dolor, adherencia al tratamiento y disminución de efectos secundarios. Control cada 4 meses en clínica del dolor. Los rellenos de bomba continúan realizándose con la técnica descrita sin complicaciones y resultados satisfactorios. El adecuado funcionamiento de la bomba es indicativo que el procedimiento de relleno es viable y efectivo.

Discusión

La técnica describe el uso de US en la recarga de la bomba de infusión intratecal a través de una metodología estática de coordenadas, sencilla, segura y de bajo costo. Se plantea esta herramienta como alternativa para el relleno de bombas intratecales, con potencial disminución del tiempo de relleno y mejor perfil de riesgo.

El uso de la analgesia intratecal es una alternativa útil en el manejo del dolor crónico (oncológico y no oncológico),³ que probablemente será cada vez más frecuente dado el envejecimiento poblacional.⁹

La recarga de las bombas por ubicación anatómica presenta un riesgo infrecuente pero significativo de inyección e infiltración en el tejido subcutáneo, con la posibilidad de sobredosis de medicamento o infradosis, como en el caso del baclofen, con potencial desenlace fatal.^{7,10} El uso de la guía fluoroscópica ha sido planteado como una alternativa que reduce este riesgo.⁷ Sin embargo, implica altos costos, limitaciones en disponibilidad, portabilidad y exposición a radiación para el paciente¹¹ y el personal de la salud.¹² El ultrasonido constituye una alternativa importante para la recarga crónica y repetitiva⁵: ofrece menor costo, mayor portabilidad, ausencia de irradiación e independencia de infraestructura.¹³ Adicionalmente, permite la identificación de complicaciones asociadas a la necesidad de la recarga repetitiva de la bomba¹⁴ o asociados a su posición.⁵ Gofeld *et al.*⁸ describieron su utilidad en modelo cadavérico como guía de recarga de bomba intratecal bajo observación continua del puerto. Shankar¹⁴ describió su utilidad en un paciente con seroma sobre el puerto de recarga, donde se buscó el diámetro más ancho del puerto para determinar el sitio ideal de punción; se logró el llenado de la bomba bajo observación continua.

Aunque las ventajas ofrecidas por esta técnica parecen indiscutibles, una de las limitaciones para el uso de cualquier técnica guiada mediante US, es la necesidad de una curva de aprendizaje.^{15,16} Gofeld et al⁸ reportaron que un profesional sin experiencia en procedimientos guiados por US logró suficiencia en la técnica de recarga en cerca de 30 minutos de práctica.⁵ Esto sugiere que esta metodología puede presentar una curva de aprendizaje corta y, con el entrenamiento adecuado, puede ofrecer éxito y un adecuado perfil de seguridad en el procedimiento, como se ha planteado para intervenciones ecográficas en anestesiología.¹⁷

Responsabilidades éticas

Protección de personas y animales. Los autores declaran que para esta investigación no se han realizado experimentos en seres humanos ni en animales.

Confidencialidad de los datos. Los autores declaran que han seguido los protocolos de su centro de trabajo sobre la publicación de datos de pacientes.

Derecho a la privacidad y consentimiento informado. Los autores han obtenido el consentimiento informado de los pacientes y/o sujetos referidos en el artículo. Este documento obra en poder del autor de correspondencia.

Consentimiento informado

Paciente firma consentimiento informado para publicación de reporte de caso.

Financiamiento

Los autores no recibieron patrocinio para llevar a cabo este artículo.

Conflictos de interés

Los autores declaran no tener ningún conflicto de interés.

Referencias

1. Dowell D, Haegerich TM, Chou R. CDC Guideline for Prescribing Opioids for Chronic Pain—United States, 2016. *JAMA* 2016;315:1624–1645.
2. Zheng S, He L, Yang X, Li X, Yang Z. Evaluation of intrathecal drug delivery system for intractable pain in advanced malignancies: A prospective cohort study. *Medicine (Baltimore)* 2017;96:e6354.
3. Hayek SM, Deer TR, Pope JE, Panchal SJ, Patel VB. Intrathecal therapy for cancer and non-cancer pain. *Pain Physician* 2011;14:219–248.
4. Smith TJ, Swainey C, Coyne PJ. Pain management, including intrathecal pumps. *Curr Pain Headache Rep* 2005;9:243–248.
5. Rizvi S, Kumar K. History and present state of targeted intrathecal drug delivery. *Curr Pain Headache Rep* 2015;19:474.
6. Medtronic. Synchromed® II 8637 [Internet]. 2003 [citado el 30 de agosto de 2017]. Disponible en: http://www.neuromodulation.ch/sites/default/files/pictures/synchromed_II_implant_manuel.pdf.
7. Maino P, Koetsier E, Perez RSGM. The Accuracy of Template-Guided Refill Technique of Intrathecal Pumps Controlled by Fluoroscopy: An Observational Study. *Neuromodulation* 2015;18:428–432.
8. Gofeld M. Ultrasonography in pain medicine: A critical review. *Pain Pract* 2008;8:226–240.
9. Christensen K, Doblhammer G, Rau R, Vaupel JW. Ageing populations: the challenges ahead. *Lancet* 2009;374:1196–1208.
10. Medtronic. Medtronic Product Performance Report [Internet]. 2016 [citado el 30 de agosto de 2017]. Disponible en: https://professional.medtronic.com/wcm/groups/mdtcom_sg/@mdt/@neuro/documents/documents/mdt_product_performance_2016.pdf.
11. Miller DL. Efforts to optimize radiation protection in interventional fluoroscopy. *Health Phys* 2013;105:435–444.
12. Smilowitz NR, Balter S, Weisz G. Occupational hazards of interventional cardiology. *Cardiovasc Revasc Med* 2013;14 4:223–228.
13. Peng P, Soneji N. Ultrasound-guided intervention for pain management. *Pain Manag* 2014;4:13–15.
14. Shankar H. Ultrasound-guided localization of difficult-to-access refill port of the intrathecal pump reservoir. *Neuromodulation* 2009;12:215–218.
15. Liu Y, Glass NL, Glover CD, Power RW, Watcha MF. Comparison of the development of performance skills in ultrasound-guided regional anesthesia simulations with different phantom models. *Simul Healthc* 2013;8:368–375.
16. McVicar J, Niazi AU, Murgatroyd H, Chin KJ, Chan VW. Novice performance of ultrasound-guided needling skills: effect of a needle guidance system. *Reg Anesth Pain Med* 2015;40:150–153.
17. Quintana Puerta JE. Ecografía para anestesiólogos. *Rev Colomb Anestesiol* 2014;42:33–36.