



Colombian Journal of Anesthesiology

Revista Colombiana de Anestesiología

www.revcolanest.com.co

OPEN

Wolters Kluwer

Comparación de dos técnicas intervencionistas para el tratamiento del dolor crónico de hombro

Comparison of two interventional techniques for the treatment of chronic shoulder pain

Mario Andrés Arcila Lotero^a, María Adelaida Mejía Aguilar^b, Roberto Carlo Rivera Díaz^{a,b}, Liliana Patricia Montoya^{a,c}

^a Universidad CES, Medellín, Colombia

^b Instituto Colombiano del Dolor, Medellín, Colombia

^c Universidad CES, Grupo Observatorio de la Salud Pública, Medellín, Colombia

Palabras clave: Dolor Crónico, Dolor de Hombro, Bloqueo Nervioso, Ultrasonografía, Osteoartritis

Keywords: Chronic Pain, Shoulder Pain, Nerve Block, Ultrasonography, Osteoarthritis

Resumen

Introducción: La prevalencia del dolor crónico de hombro es del 20%; su tratamiento incluye medidas farmacológicas, no farmacológicas e intervencionismo analgésico. Recientemente se ha aumentado la práctica de inyecciones intrarticulares y bloqueos periféricos guiados por ultrasonido con resultados favorables pero con pocas comparaciones que permitan determinar su utilidad en pacientes con dolor crónico por artrosis de hombro que no mejoran con tratamiento farmacológico.

Objetivo: Comparar la eficacia clínica y la seguridad de dos técnicas intervencionistas en pacientes con dolor crónico de hombro secundario a artrosis.

Métodos: Estudio analítico de cohorte retrospectiva para comparar la eficacia clínica y seguridad de dos técnicas intervencionistas, en términos de disminución del dolor, tiempo de mejoría y efectos adversos, en pacientes que consultaron al Instituto Colombiano del Dolor entre junio de 2011 y abril de 2012 y que fueron seguidos por al menos 16 semanas.

Resultados: se analizaron 62 pacientes con dolor crónico de hombro secundario a osteoartritis. A 29 pacientes se les realizó un

bloqueo de nervio supraescapular y a 33 un bloqueo tricompartmental de hombro, ambos guiados por ultrasonografía. Se encontró una disminución estadísticamente significativa de la intensidad del dolor a lo largo de las 16 semanas en ambos grupos ($p < 0,0001$), con ausencia de complicaciones.

Conclusión: Ambas técnicas analgésicas proveen una disminución significativa del dolor en las 16 semanas, con una tendencia clínica superior en favor del bloqueo supraescapular, y representan una opción terapéutica segura por la baja presentación de complicaciones.

Abstract

Introduction: The prevalence of chronic shoulder pain is 20%, and treatment involves pharmacological and non-pharmacological means, as well as analgesic interventional procedures. The use of intra-articular injections and ultrasound-guided blocks has increased with favorable results, but there are few comparisons to determine their effective use in patients with chronic pain due to shoulder arthrosis refractory to pharmacological treatment.

Cómo citar este artículo: Arcila Lotero MA, Mejía Aguilar MA, Rivera Díaz RC, Montoya LP. Comparación de dos técnicas intervencionistas para el tratamiento del dolor crónico de hombro. Rev Colomb Anestesiología. 2018;46:27-33.

Read the English version of this article at: <http://links.lww.com/RCA/A60>.

Copyright © 2018 Sociedad Colombiana de Anestesiología y Reanimación (S.C.A.R.E.). Published by Wolters Kluwer. This is an open access article under the CC BY-NC-ND license (<http://creativecommons.org/licenses/by-nc-nd/4.0/>).

Correspondencia: Calle 33 # 74E - 156. Medellín, Colombia. Correo electrónico: arcilita1@yahoo.com

Rev Colomb Anestesiología (2018) 46:1

<http://dx.doi.org/10.1097/CJ9.0000000000000005>

Objective: To compare the clinical efficacy and safety of 2 interventional techniques in patients with chronic shoulder pain secondary to arthrosis.

Methods: Retrospective cohort analytical study to compare the clinical efficacy and safety of 2 interventional techniques in terms of pain relief, improvement time, and adverse effects in patients coming to Instituto Colombiano del Dolor (Colombian Pain Institute) between June 2011 and April 2012, followed during a period of at least 16 weeks.

Results: The analysis included 62 patients with chronic shoulder pain secondary to osteoarthritis. Suprascapular nerve blocks were performed in 29 patients, and tricompartimental blockade was used in 33 patients, and both procedures were performed under ultrasound guidance. A statistically significant reduction in pain intensity was found during the 16-week period in both groups ($P < 0.0001$), and there were no complications.

Conclusion: Both analgesic techniques provided significant pain reduction over the 16-week period, with a superior clinical trend in favor of the suprascapular nerve block, and they were found to be safe therapeutic options because of the low rate of complications.

Introducción

El síndrome de hombro doloroso es frecuente en adultos, como causa de incapacidad funcional y generando un gran impacto sobre la calidad de vida de los pacientes ya que se asocia con otras condiciones como depresión, alteraciones del sueño, ansiedad, alteraciones sociales e incapacidades laborales que complican su manejo. Su prevalencia en la población general es aproximadamente del 20%.¹

Se han descrito múltiples técnicas terapéuticas intervencionistas para el tratamiento del dolor de hombro tales como el bloqueo tricompartimental (TC) de hombro² y el bloqueo del nervio supraescapular (NS),³ ambos guiados por ultrasonido.

La incursión del ultrasonido en el campo de la anestesia regional ha optimizado la eficacia y la seguridad en la realización de bloqueos analgésicos permitiendo mayor precisión, visualización directa de la aguja y del sitio anatómico donde se deposita el analgésico, así mismo, una disminución de la probabilidad de complicaciones y de la exposición del personal a la radiación ionizante, en comparación con otras tecnologías también usadas para la realización de bloqueos.⁴

Recientemente se ha ido aumentando la práctica de inyecciones intrarticulares y bloqueos periféricos con resultados favorables, pero con pocas comparaciones que permitan determinar su utilidad en pacientes con dolor crónico por artrosis de hombro que no mejoran con tratamiento farmacológico.

Por lo tanto, el propósito del presente estudio fue comparar la eficacia clínica y la seguridad de dos técnicas intervencionistas en pacientes con dolor crónico de hombro secundario a artrosis.

Materiales y métodos

Con previa aprobación del Comité de Ética de la Universidad CES, se llevó a cabo un estudio observacional analítico de cohorte retrospectiva en el cual se utilizaron historias clínicas de pacientes con dolor crónico de hombro secundario a artrosis, a los cuales en el pasado se les hubiera realizado alguno de los dos bloqueos para manejo del dolor y se les hubiera seguido al menos por 16 semanas, la revisión fue realizada cada cuatro semanas por su médico tratante.

Todos los pacientes tuvieron diagnóstico de dolor crónico de hombro secundario a artrosis, siendo la cohorte expuesta aquellos manejados con bloqueo NS guiado por ultrasonografía y la cohorte no expuesta los pacientes manejados con bloqueo TC guiado por ultrasonografía.

La muestra correspondió a pacientes mayores de edad, de ambos sexos, con diagnóstico de dolor crónico de hombro secundario a artrosis, que consultaron al Instituto Colombiano del Dolor en la ciudad de Medellín, entre junio de 2011 y abril de 2012. Se utilizó un riesgo en expuestos (alivio del dolor) del 50% y un riesgo en no expuestos (alivio del dolor) del 10%, con un nivel de confianza del 95% y se obtuvo un tamaño de muestra de 25 pacientes en cada grupo según la corrección de Yates. El punto final tenido en cuenta fue el alivio del dolor a las 16 semanas.

Los criterios de inclusión fueron los siguientes: paciente mayor de 18 años, diagnóstico de dolor crónico de hombro secundario a osteoartritis establecido por examen físico y radiografía de hombro, intensidad del dolor igual o mayor de 6 sobre 10 en la escala visual análoga antes de la realización del bloqueo, tratamiento farmacológico durante las últimas seis semanas antes del bloqueo con al menos: acetaminofén y/o un antiinflamatorio no esteroideo más un opioide débil, por cualquier ruta de administración, uso de guía ultrasonográfica para la realización del procedimiento; seguimiento de 16 semanas, registrado en la historia clínica. Los criterios de exclusión fueron: litigio laboral asociado con incapacidad laboral, dolor crónico de hombro de etiología diferente a la osteoartritis, bloqueo NS y TC simultáneamente, bloqueo en otra área anatómica simultáneamente, inserción de catéter de infusión continua perineural.

En cada revisión se midió la intensidad del dolor por medio de la escala visual análoga (EVA) y en la revisión del mes se preguntó retrospectivamente la intensidad del dolor según la EVA a los dos días después del procedimiento. El alivio del dolor fue definido como la disminución de al menos el 50% en la EVA.

La información fue almacenada en una base de datos en el programa Excel[®] y se procesó en el paquete estadístico PASW Statistics 18[®] (SPSS 18, propiedad de la Universidad CES). Para el análisis estadístico se realizó una prueba de normalidad y luego se llevó a cabo un análisis descriptivo para las variables cuantitativas, se estableció asociación entre las variables cualitativas con la prueba Chi² y t de

Tabla 1. Características generales de los pacientes evaluados

Variable	Bloqueo nervio supraescapular n (%) n=29	Bloqueo tricompartmental n (%) n=33	Valor de p
Edad en años (Promedio \pm DE)	66,4 (14,1)	64,3 (10,7)	0,5
Sexo femenino	75%	70%	0,8
Sexo masculino	25%	30%	0,8
Dolor severo (EVA \geq 7)	100%	100%	0,9

DE=desviación estándar, EVA=escala visual análoga.

Fuente: Autores.

student o *u* de Mann-Whitney en caso de distribución no normal. Los grupos se consideraron homogéneos con un valor de *p* mayor o igual que 0,05. Se calcularon los cambios en la intensidad de dolor intragrupo por medio de la prueba de Wilcoxon y se determinó la intensidad del dolor entre grupos a través de la prueba *u* de Mann-Whitney. Para determinar la asociación entre el tratamiento recibido por cada grupo de pacientes y la mejoría del dolor se realizó una prueba de χ^2 en cada período de seguimiento. Se tuvo en cuenta un nivel de significancia estadística menor del 5%. La fuerza de la asociación se calculó con el riesgo relativo y sus correspondientes intervalos de confianza. Se realizó un análisis de frecuencias de cada complicación por grupo y se determinaron diferencias estadísticamente significativas a través de una prueba de χ^2 y a su vez se calcularon los riesgos relativos y los intervalos de confianza.

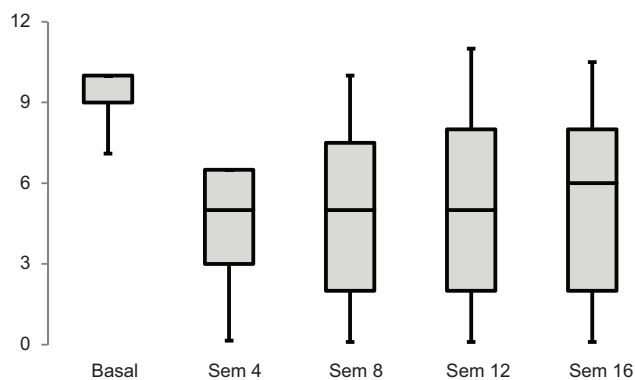
Resultados

Se analizaron en total 62 pacientes con dolor crónico de hombro secundario a osteoartritis, a quienes se les realizó un bloqueo analgésico guiado por ultrasonografía en el Instituto Colombiano del Dolor de la ciudad de Medellín,

en el período comprendido entre junio de 2011 y abril de 2012. No se presentaron diferencias estadísticamente significativas en las características generales entre ambos grupos. (Tabla 1).

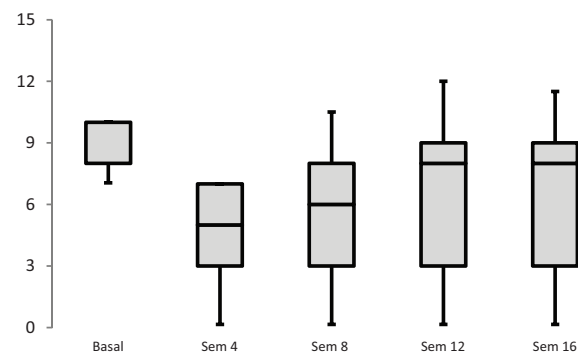
La intensidad del dolor después de realizar el procedimiento en el grupo del bloqueo de NS disminuyó de manera estadísticamente significativa a lo largo de las 16 semanas de observación pasando de una mediana de EVA inicial de 10 a una mediana de EVA de 5 en la semana 4 ($p < 0,0001$), semana 8 ($p < 0,0001$) y semana 12 ($p < 0,0001$) y EVA de 6 en la semana 16 ($p < 0,0001$) y a su vez clínicamente notable. En el grupo de bloqueo TC también se observó una disminución en la mediana de la EVA hasta las 16 semanas, sin embargo, la duración del alivio solo fue clínicamente relevante durante las primeras ocho semanas ($p < 0,0001$), con una presentación de una mediana de EVA inicial de 10 y pasando a una mediana de EVA de 5 en la semana 4 ($p < 0,0001$), mediana de EVA de 6 en la semana 8 ($p < 0,0001$) y mediana de EVA de 8 en las semana 12 ($p < 0,0001$) y semana 16 ($p < 0,0001$) (Figuras 1 y 2).

En cuanto a la proporción de pacientes con alivio del dolor en los diferentes períodos de observación, siempre fue mayor en el grupo de bloqueo NS, sin embargo, no fueron estadísticamente significativos (semana 4: $p = 0,36$;



Wilcoxon: $p < 0,0001$ at each of the four follow-up visits

Figura 1. Distribución de la intensidad del dolor según la EVA de los pacientes sometidos a bloqueo NS.
Fuente: Autores.



Wilcoxon: $p < 0,0001$ in the four follow-up visits

Figura 2. Distribución de la intensidad del dolor según la EVA de los pacientes sometidos a bloqueo TC.
Fuente: Autores.

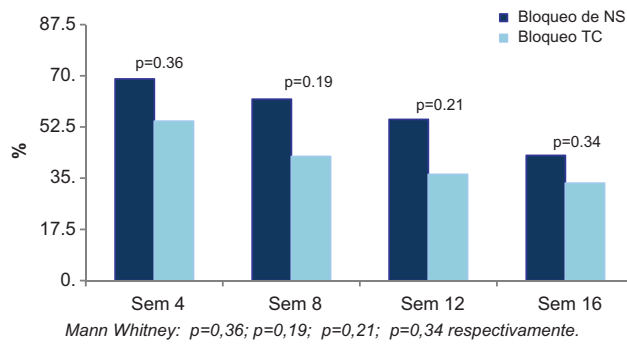


Figura 3. Distribución según alivio del dolor en ambos grupos de bloqueos realizados en los pacientes con dolor crónico de hombro secundario a osteoartritis. Fuente: Autores.

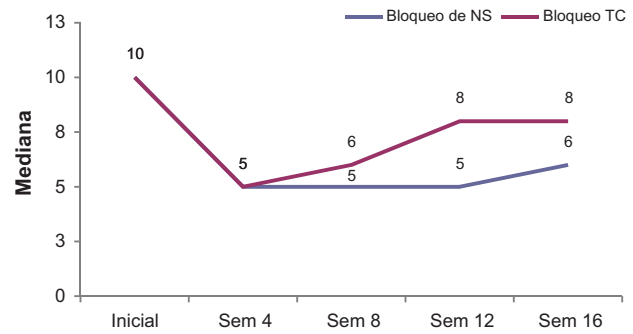


Figura 4. Distribución según EVA (mediana) durante las 16 semanas de seguimiento para ambos bloqueos. Fuente: Autores.

semana 8: $p=0,19$; semana 12: $p=0,21$; semana 16; $p=0,34$). (Figura 3 y Tabla 2).

Teniendo en cuenta el bloqueo NS como “cohorte expuesta para presentar alivio”, en los diferentes períodos de observación los riesgos relativos fueron mayores que 1, con valores de p no significativos pero con una clara tendencia en favor del bloqueo NS.

La eficacia observada entre ambos bloqueos, en cuanto a la duración del efecto en términos de disminución de la EVA, fue similar durante las primeras ocho semanas, posteriormente se observó una mayor respuesta analgésica en el grupo de pacientes con bloqueo NS comparado con el TC, sin embargo la diferencia no fue estadísticamente significativa (semana 4: $p=0,57$; semana 8: $p=0,18$; semana 12: $p=0,1$; semana 16; $p=0,11$) (Figura 4).

Finalmente, no hubo complicaciones en los pacientes incluidos.

Discussion

La gran dificultad que tienen los estudios sobre dolor crónico en hombro radica en las múltiples etiologías de dolor en esta articulación, inclusive podría llamarse al

hombro como la articulación gran simuladora, pues son múltiples las patologías que originan dolor y cada una de ellas tiene una fisiopatología y tratamiento diferente. Las principales causas del dolor crónico de hombro son: capsulitis adhesiva, hombro congelado, síndrome de manguito rotador, pinzamiento subacromial, alteraciones reumatológicas, artritis, artrosis, dolor postoperatorio, trauma e inclusive en síndromes dolorosos posterior a accidentes cerebro-vasculares como complicación de la hemiplejía.⁵⁻⁸ Se han propuesto algunos factores de riesgo, principalmente laborales, que pueden estar involucrados en la génesis del dolor a largo plazo.⁹⁻¹²

Cuando la causa del dolor es intrínseca a esta articulación puede ser originada en diferentes estructuras tales como los músculos, ligamentos, huesos o nervios, todos ellos con síntomas y evaluación clínica similar, lo que hace que el diagnóstico etiológico sea difícil y se preste para confusiones.¹³ En la mayoría de los casos es necesario complementar el diagnóstico con ayudas imaginológicas como la radiografía, ecografía, tomografía y la resonancia magnética.¹⁴⁻¹⁶ El presente estudio fue realizado exclusivamente en pacientes con diagnóstico de osteoartritis de hombro, sin embargo, es frecuente encontrar en pacientes con esta enfermedad la asociación con patología muscular.

En este estudio, aproximadamente el 70% de los pacientes fueron de sexo femenino, porcentaje ligeramente superior al reportado en la literatura.^{17,18} Este dato refleja la mayor prevalencia de dolor crónico y funcional en las mujeres.¹⁹

La indicación para realizar cada bloqueo, observada en el grupo de especialistas de la institución, no dependió de la edad, lo que indica que no existió una preferencia en la realización del uno o del otro. Sin embargo, el presente estudio mostró una tendencia clínica, no estadística, en favor del bloqueo NS que debe confirmarse con futuros estudios.

El NS es fácil de identificar por personal entrenado usando la guía ecográfica y su bloqueo ha sido estudiado

Tabla 2. Riesgos relativos de la mejoría del dolor según la EVA en los pacientes sometidos a bloqueos del hombro durante las 16 semanas de seguimiento

Bloqueo (NS% vs TC%)	Riesgo relativo (RR)	Intervalo DE confianza 95% (IC 95%)	Valor de p
Semana 4 (68 vs 54)	1,26	0,85-1,87	0,3
Semana 8 (62 vs 42)	1,46	0,89-2,38	0,19
Semana 12 (55 vs 36)	1,51	0,86-2,65	0,2
Semana 16 (48 vs 33)	1,44	0,78-2,67	0,3

Fuente: Autores.

en pacientes con dolor crónico de hombro de múltiples etiologías encontrándose resultados favorables y baja presentación de complicaciones.²⁰⁻²⁵

El bloqueo TC ha sido estudiado básicamente en pacientes con osteoartritis de hombro, en patología muscular del manguito rotador y en capsulitis adhesiva, demostrando eficacia y seguridad al igual que lo observado en el presente estudio.^{13,26} Adicionalmente puede ser utilizado para realizar diagnósticos diferenciales causantes de dolor de hombro.²⁷

Existen otras opciones terapéuticas en el área del intervencionismo analgésico como infusión perineural continua con catéteres,²⁸⁻³⁰ radiofrecuencia pulsada de NS³¹⁻³³ y proloterapia³⁴ que no fueron evaluadas en el presente estudio.

En el pasado, ambos bloqueos eran realizados con técnica a ciegas, con mayor presentación de eventos adversos y muchas veces con fracaso debido a inyección fuera del lugar indicado.^{35,36} Las técnicas guiadas por imagen han demostrado mayor precisión, eficacia y menos complicaciones.³⁷⁻⁴¹

El bloqueo de NS se realiza con el paciente sentado y el operador ubicado por detrás del paciente. Con un transductor lineal de alta frecuencia se inicia la búsqueda a nivel de la fosa supraescapular y, utilizando un plano en el eje corto de la fosa (corte transversal) con una ligera ubicación de medial a lateral, se localiza el fondo de la fosa supraescapular y se identifica la fascia profunda del músculo supraespinoso - erróneamente llamado en el pasado ligamento transversal⁴² - debajo de la cual se encuentra la arteria y el nervio supraescapular. Puede realizarse con aguja hipodérmica 23g o con una aguja de estimulación recubierta de teflón de 50mm o 100mm para la estimulación simultánea del nervio. Se introduce la aguja por dentro del plano, en dirección de posterior a anterior y de medial a lateral hasta alcanzar el fondo de la fosa supraescapular, se inyectan entre 6mL a 10mL de una mezcla de anestésico local de larga duración (bupivacaína 0,5%) más un esteroide no particulado (dexametasona).^{43,44}

El bloqueo TC se realiza con el paciente sentado y se inicia con la búsqueda de la articulación acromioclavicular. Se utiliza una aguja hipodérmica 26 o 23g que se introduce por fuera del plano hasta alcanzar la articulación para inyectar entre 2mL y 3mL de una mezcla de anestésico local más esteroide. Posteriormente, por dentro del plano, se localiza el espacio subacromial a nivel de la bursa subacromial y por encima del tendón del supraespinoso. Se infiltra con 3mL a 5mL de la misma mezcla. Finalmente se inyecta el interior de la cavidad glenohumeral. Se pueden utilizar dos abordajes: uno posterior por debajo del tendón del músculo redondo menor y otro anterior en el espacio entre la cabeza humeral y la apófisis coracoides, ingresando la aguja por fuera del plano.^{43,44}

En el presente estudio, ambos bloqueos fueron igualmente eficaces en la disminución del dolor durante las

primeras ocho semanas, sin embargo, en las siguientes ocho semanas se observó mayor respuesta analgésica en el grupo de los pacientes a quienes se les realizó un bloqueo NS a pesar de no haber sido estadísticamente significativa. Lo anterior, es opuesto a lo reportado por Abejón y colaboradores² quienes describieron al bloqueo TC como una técnica prometedora en pacientes con patología artrósica, con un seguimiento sólo por un mes. La mayoría de la literatura disponible que incluye ambas técnicas reporta un seguimiento máximo de 16 semanas, con una tendencia igualmente a favor del bloqueo NS.^{3,4,23,24,45-49}

Con el entrenamiento adecuado y la guía ultrasonográfica, ambos procedimientos resultan seguros, con una baja tasa de eventos adversos, similar a lo encontrado en este estudio donde no hubo complicaciones.^{3,4,13,23,24,45,50}

El bloqueo NS requiere sólo una inyección realizada en la región supraescapular ingresando a través del músculo trapecio. El bloqueo TC requiere la identificación de las tres estructuras objeto de las infiltraciones,⁵¹ es decir, de tres inyecciones, lo que implica mayor tiempo de realización y menor satisfacción de los pacientes. El presente estudio tuvo la limitación de no evaluar estas dos variables.

Otras limitaciones fueron el corto período de tiempo de seguimiento, el tamaño de la muestra y la ausencia de información en las historias clínicas acerca de otras escalas de funcionalidad en el hombro debido a que fue un estudio retrospectivo.

Estos resultados motivan para la realización de ensayos clínicos con un tamaño de muestra superior al presente trabajo y que comparen ambas técnicas en los diferentes diagnósticos que cursan con dolor crónico en el hombro.

Conclusiones

El manejo intervencionista del dolor de hombro por medio del bloqueo NS y el bloqueo TC del hombro guiado por ultrasonografía provee una disminución significativa del dolor, con una tendencia clínicamente superior en favor del primero durante el seguimiento por 16 semanas. Ambas técnicas representan una opción terapéutica segura.

Se requieren estudios de cohortes prospectivas y ensayos clínicos que comparen ambas técnicas en un grupo poblacional más numeroso.

Consideraciones éticas

Protección de personas y animales. Los autores declaran que para esta investigación no se han realizado experimentos en seres humanos ni en animales.

Confidencialidad de los datos. Los autores declaran que han seguido los protocolos de su centro de trabajo sobre la publicación de datos de pacientes.

Derecho a la privacidad y consentimiento informado.
Los autores declaran que en este artículo no aparecen datos de pacientes.

Financiación

La financiación de esta revisión se realizó con recursos propios y con la asesoría de la Universidad CES.

Conflicto de intereses

Los autores declaran que no existe ningún conflicto de intereses.

Referencias

- Philadelphia Panel Philadelphia panel evidence-based clinical practice guidelines on selected rehabilitation interventions for shoulder pain. *Phys Ther* 2001;81:1719-1730.
- Abejón D, Madariaga M, del Saz J, Alonso B, Martín A, Camacho M. Bloqueo tricompartmental del hombro doloroso: estudio preliminar. *Rev Soc Esp Dolor* 2009;16 7:399-404.
- Wertheim HM, Rovenstine FA. Supraescapular nerve block. *Anesthesiology* 1941;2:541-545.
- Chan Ch, Peng PW. Supraescapular nerve block a narrative review. *Reg Anesth Pain Med* 2011;36:4.
- Allen ZA, Shanahan EM, Crotty M. Does supraescapular nerve block reduce shoulder pain following stroke: a double-blind randomised controlled trial with masked outcome assessment. *BMC Neurology* 2010;10:83.
- Schultz JS. Clinical evaluation of the shoulder. *Phys Med Rehabil Clin N Am* 2004;15:351-371.
- Hodgson RJ, O'Connor PJ, Hensor EM, Barron D, Robinson P. Contrast-enhanced MRI of the subdeltoid, subacromial bursa in painful and painless rotator cuff tears. *Br J Radiol* 2012;85 1019:1482-1487.
- Thornton AL, McCarty CW, Burgess MJ. Effectiveness of low-level laser therapy combined with an exercise program to reduce pain and increase function in adults with shoulder pain: a critically appraised topic. *J Sport Rehabil* 2013;22 1:72-78.
- Herin F, Vézina M, Thaon I, Soulat JM, Paris C. ESTEV group-Predictors of chronic shoulder pain after 5 years in a working population. *Pain* 2012;153 11:2253-2259.
- Rahman MN, Rani MR, Rohani JM. Investigation of work-related musculoskeletal disorders in wall plastering jobs within the construction industry. *Work* 2012;43 4:507-514.
- Yue P, Liu F, Li L. Neck/shoulder pain and low back pain among school teachers in China, prevalence and risk factors. *BMC Public Health* 2012;12:789.
- Bales J, Bales K. Swimming overuse injuries associated with triathlon training. *Sports Med Arthrosc* 2012;20 4:196-199.
- Rivera RC, Arcila MA, Giraldo DJ. Bloqueo tricompartmental de hombro guiado por ultrasonografía. *Rev Colomb Anestesiol* 2013;41:245-249.
- Cadogan A, Laslett M, Hing WA, McNair PJ, Coates MH. A prospective study of shoulder pain in primary care: Prevalence of imaged pathology and response to guided diagnostic blocks. *BMC Musculoskeletal Disorders* 2011;12:119.
- Levine BD, Motamedi K, Seeger LL. Imaging of the shoulder: a comparison of MRI and ultrasound. *Curr Sports Med Rep* 2012;11 5:239-243.
- Teefey SA. Shoulder sonography: why we do it. *J Ultrasound Med* 2012;31 9:1325-1331.
- Tekavec E, Jöud A, Rittner R, Mikoczy Z, Nordander C, Petersson IF, et al. Population-based consultation patterns in patients with shoulder pain diagnoses. *BMC Musculoskeletal Disord* 2012;13:238.
- Hartvigsen J, Davidsen M, Hestbaek L, Sogaard K, Roos EM. Patterns of musculoskeletal pain in the population: a latent class analysis using a nationally representative interviewer-based survey of 4817 Danes. *Eur J Pain* 2013;17 3:452-460.
- Sarzi-Puttini P, Atzeni F, Di Franco M, et al. Dysfunctional syndromes and fibromyalgia: a 2012 critical digest. *Clin Exp Rheumatol* 2012;30 (6 Suppl 74):143-151.
- Siegenthaler A, Moriggl B, Mlekusch S, Schliessbach J, Haug M, Curatolo M, et al. Ultrasound-guided suprascapular nerve block, description of a novel supraclavicular approach. *Reg Anesth Pain Med* 2012;37:325-328.
- Choudur HN, Ellins ML. Ultrasound-guided gadolinium joint injections for magnetic resonance arthrography. *J Clin Ultrasound* 2011;39:6-11.
- Gokalp G, Dusak A, Yazici Z. Efficacy of ultrasonography-guided shoulder MR arthrography using a posterior approach. *Skeletal Radiol* 2010;39:575-579.
- Harmon D, Hearty C. Ultrasound-guided suprascapular nerve block technique. *Pain Physician* 2007;10:743-746.
- Arcila MA, Rivera RC, Campuzano D, Mejía MA, Martínez SM. Eficacia y seguridad del bloqueo de nervio supraescapular guiado por ultrasonido en pacientes con dolor crónico de hombro. *Rev Colomb Anestesiol* 2013;41 2:104-108.
- Gialanella B, Prometti P. Effects of corticosteroids injection in rotator cuff tears. *Pain Medicine* 2011;12:1559-1565.
- Shah N, Lewis M. Shoulder adhesive capsulitis: systematic review of randomized trials using multiple corticosteroid injections. *Br J Gen Pract* 2007;57:662-667.
- Cadogan A, Laslett M, Hing W, McNair P, Taylor S. Clinical predictors of a positive response to guided diagnostic block into the subacromial bursa. *J Rehabil Med* 2012;44 10:877-884.
- Borglum J, Bartholdy A, Hautopp H, Krogsgaard MR, Jensen K. Ultrasound-guided continuous suprascapular nerve block for adhesive capsulitis: one case and a short topical review. *Acta Anaesthesiol Scand* 2011;55 2:242-247.
- Mariano ER, Afra R, Loland VJ, Sandhu NS, Bellars RH, Bishop ML, et al. Continuous interscalene brachial plexus block via an ultrasound-guided posterior approach: a randomized, triple-masked, placebo-controlled study. *Anesth Analg* 2009;108 5:1688-1694.
- Antonakakis JG, Sites BD, Shiffrin J. Ultrasound-guided posterior approach for the placement of a continuous interscalene catheter. *Reg Anesth Pain Med* 2009;34 1:64-68.
- Chua NH, Vissers KC, Sluijter ME. Pulsed radiofrequency treatment in interventional pain management: mechanisms and potential indications-a review. *Acta Neurochir (Wien)* 2011;153 4:763-771.
- Gofeld M, Restrepo-Garces CE, Theodore BR, Faclier G. Pulsed radiofrequency of suprascapular nerve for chronic shoulder pain: a randomized double-blind active placebo-controlled study. *Pain Pract* 2013;13 2:96-103.
- Luleci N, Ozdemir U, Dere K, Toman H, Luleci E, Irbán A. Evaluation of patients' response to pulsed radiofrequency treatment applied to the suprascapular nerve in patients with chronic shoulder pain. *J Back Musculoskeletal Rehabil* 2011;24 3:189-194.
- Rha DW, Park GY, Kim YK, Kim MT, Lee SC. Comparison of the therapeutic effects of ultrasound-guided platelet-rich plasma injection and dry needling in rotator cuff disease: a randomized controlled trial. *Clin Rehabil* 2013;27 2:113-122.
- Esenyel CZ, Ozturk K, Demirhan M, Sonmez M, Kahraman S, Esenyel M, et al. Accuracy of anterior glenohumeral injections: a cadaver study. *Arch Orthop Trauma Surg* 2010;130:297-300.
- Kim JS, Yun JS, Kim JM, Ko YJ, Rhee WI, Ha NK, et al. Accuracy of the glenohumeral injection using the superior approach: a cadaveric study of injection accuracy. *Am J Phys Med Rehabil* 2010;89:755-758.
- Rutten MJ, Maresch BJ, Jager GJ, de Waal Malefijt MC, et al. Injection of the subacromial-subdeltoid bursa: blind or ultrasound-guided? *Acta Orthopaedica* 2007;78 2:254-257.
- Cunnington J, Marshall N, Hide G, Bracewell C, Isaacs J, Platt P, et al. A randomized, double blind, controlled study of ultrasound-guided corticosteroid injection into the joint of patients with inflammatory arthritis. *Arthritis y Rheumatism* 2010;62 7:1862-1869.

39. Porat S, Leupold JA, Burnett KR, Nottage WM. Reliability of non-imaging-guided glenohumeral joint injection through rotator interval approach in patients undergoing diagnostic MR arthrography. *Am J Roentgenol* 2008;191:96-99.
40. Soneji N, Peng PW. Ultrasound-guided pain interventions - a review of techniques for peripheral nerves. *Korean J Pain* 2013;26 2:111-124.
41. Bloom JE, Rischin A, Johnston RV, Buchbinder R. Image-guided versus blind glucocorticoid injection for shoulder pain. *Cochrane Database Syst Rev* 2012;8:CD009147.
42. Peng PW, Wiley MJ, Liang J, Bellingham GA. Ultrasound-guided suprascapular nerve block: a correlation with fluoroscopic and cadaveric findings. *Can J Anaesth* 2010;57 2:143-148.
43. Philip WH, Peter C. Ultrasound-guided interventional procedures in pain medicine: a review of anatomy, sonoanatomy, and procedures. Part III: shoulder. *Reg Anesth Pain Med* 2011;36:592-605.
44. Peng P, Narouze S. Ultrasound-guided interventional procedures in pain medicine: a review of anatomy, sonoanatomy and procedures. Part I: non-axial structures. *Reg Anesth Pain Med* 2009;34:458-474.
45. Yasar E, Vural D, Safaz I, Balaban B, Yilmaz B, Goktepe AS, et al. Which treatment approach is better for hemiplegic shoulder pain in stroke patients: intra-articular steroid or supraescapular nerve block? A randomized controlled trial. *Clin Rehabil* 2011;25:60-68.
46. Eyigor C, Eyigor S, Korkmaz OK, Uyar M. Intra-articular corticosteroid injections versus pulsed radiofrequency in painful shoulder a prospective, randomized, single-blinded study. *Clin J Pain* 2010;26:386-392.
47. Abdelshafi ME, Yosry M, Elmulla AF, Al-Shahawy EA, Adou Aly M, Eliewa EA. Relief of chronic shoulder pain: a comparative study of three approaches. *Middle East J Anesthesiol* 2011;21 1:83-92.
48. Taskaynatan MA, Yilmaz B, Ozgul A, Yazicioglu K, Kalyon TA. Suprascapular nerve block versus steroid injection for non-specific shoulder pain. *Tohoku J Exp Med* 2005;205 1:19-25.
49. Shanahan EM, Ahern M, Smith M, Wetherall M, Bresnihan B, FitzGerald O. Suprascapular nerve block (using bupivacaine and methylprednisolone acetate) in chronic shoulder pain. *Ann Rheum Dis* 2003;62 5:400-406.
50. Gorthi V, Moon YL, Kang JH. The effectiveness of ultrasonography-guided suprascapular nerve block for perisoulder pain. *Orthopedics* 2010;16:238-241.
51. Peng Ph, Cheng P. Ultrasound-guided interventional procedures in pain medicine. A Review of Anatomy, Sonoanatomy, and Procedures. Part III: Shoulder. *Reg Anesth Pain Med* 2011;36: 592-605.